

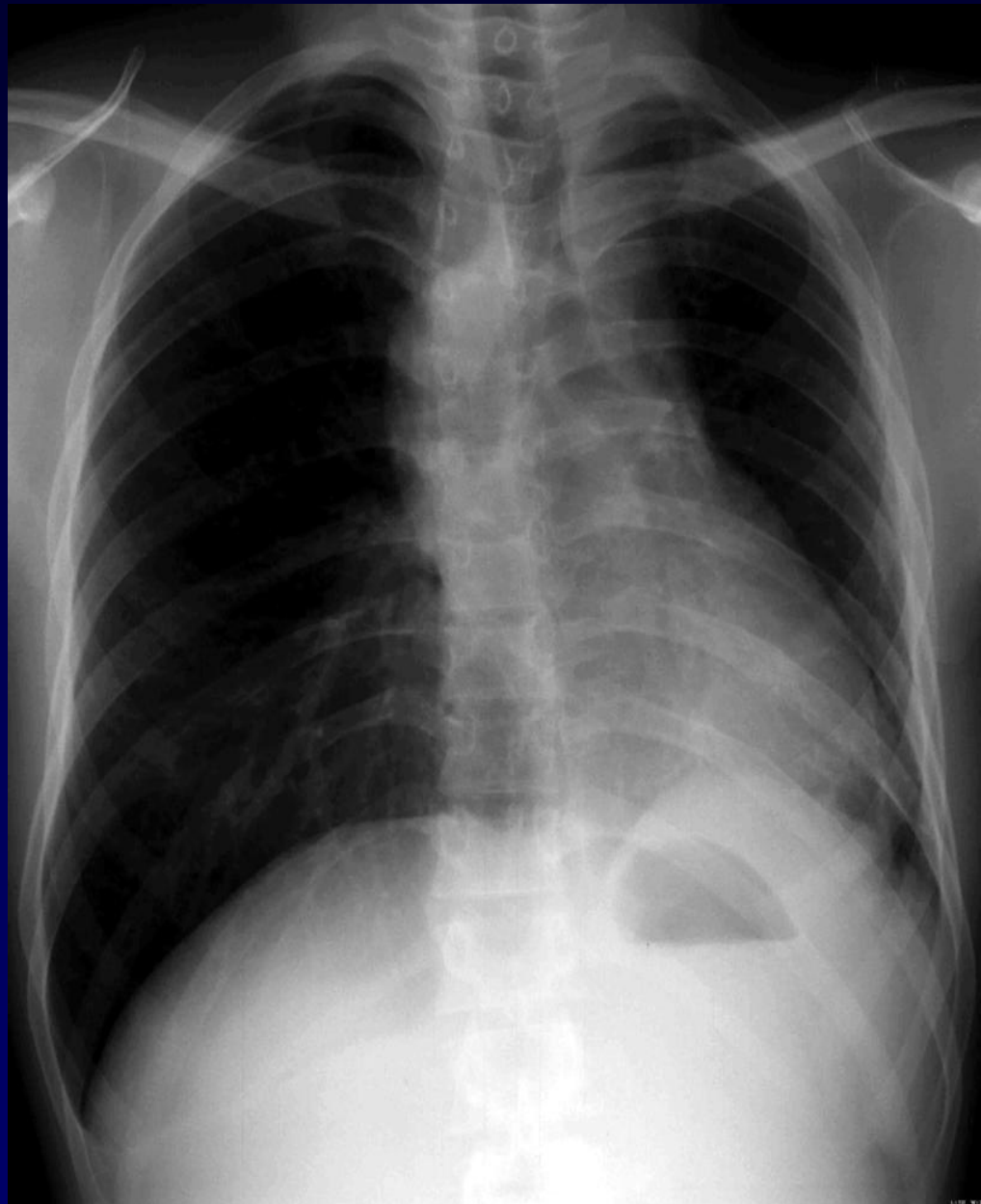


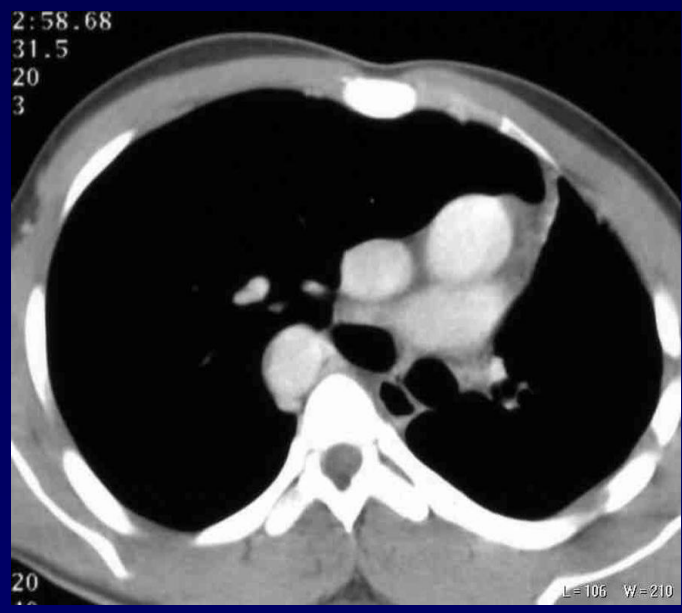
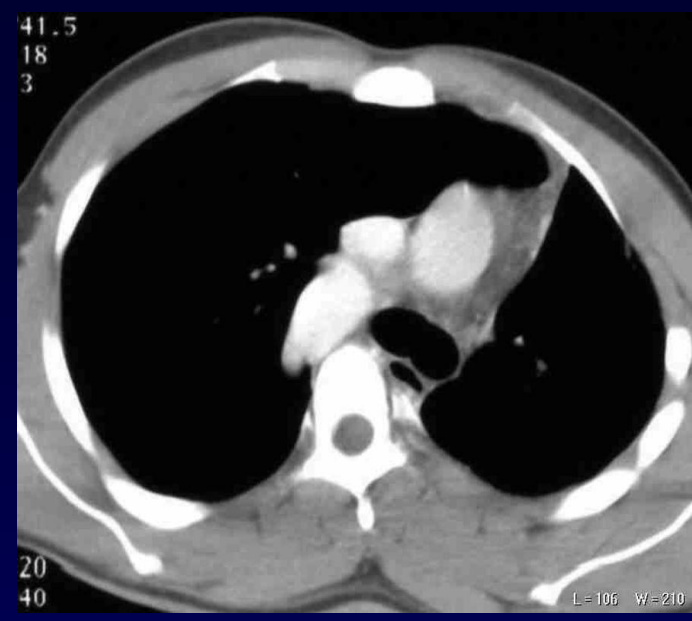
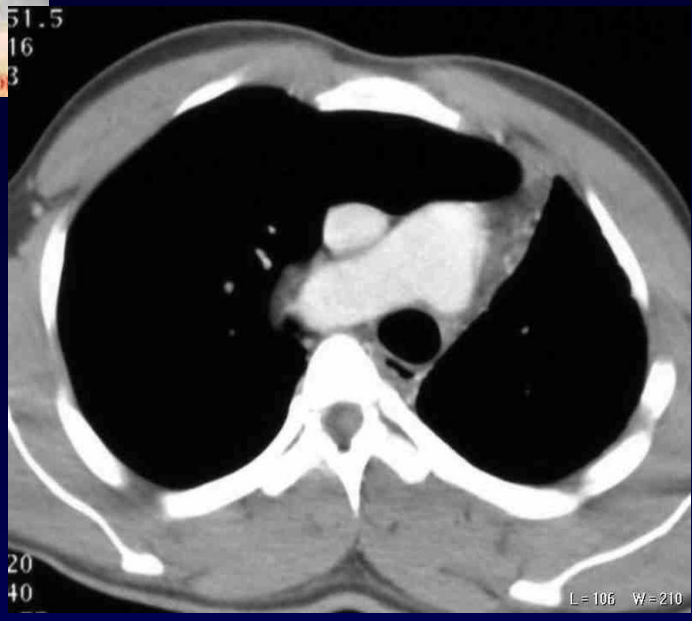
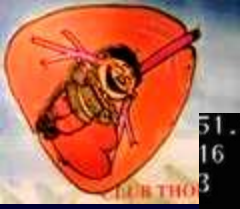**J GIRON**

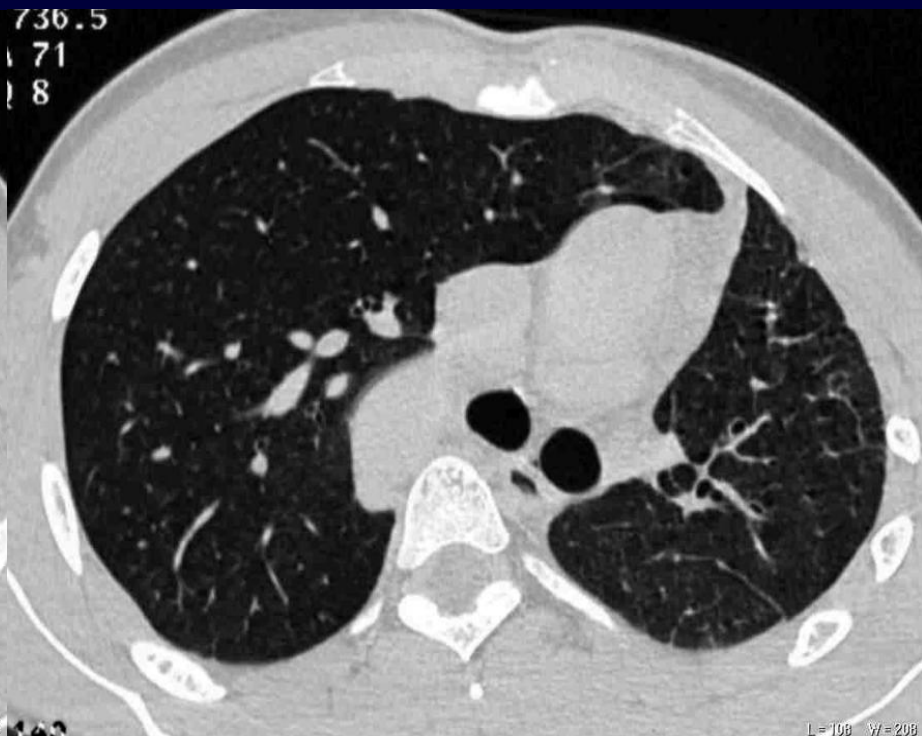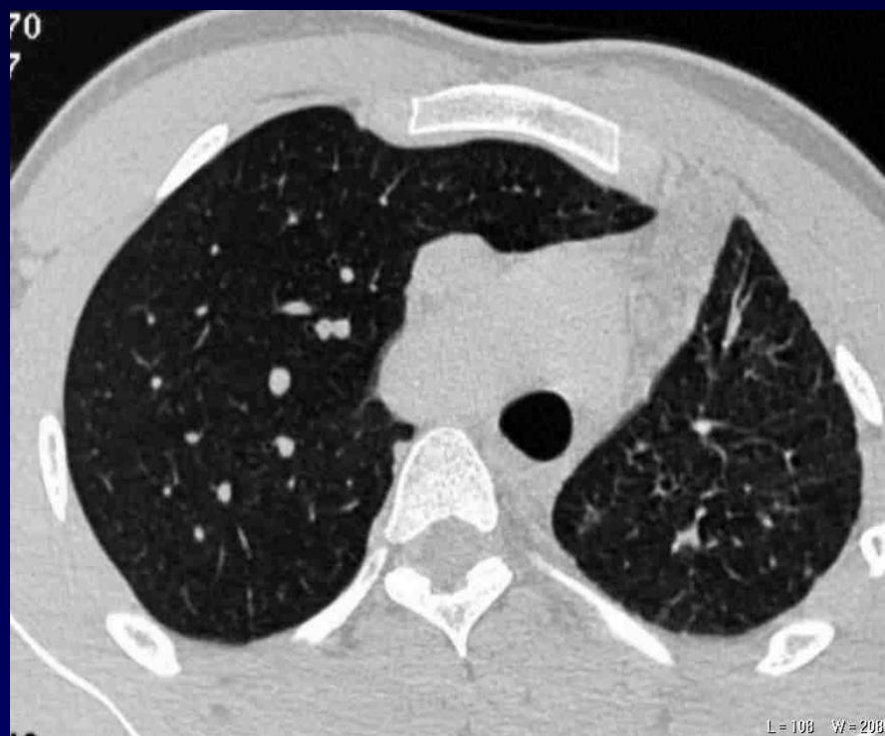**Homme de 24 ans**

**Suspicion de tuberculose**

**Suspicion de masse médiastinale et d'épanchement pleural sur une radiographie thoracique**

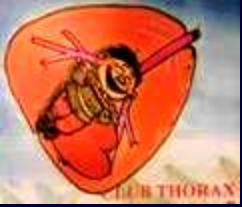







**Diagnostic ?**



**Petit poumon gauche avec aorte droite et**

# **Agénésie de l'artère pulmonaire gauche**

**Élargissement des septa périphériques et  
présence de spicules sous pleuraux évoquant une  
hypervascularisation systémique**